

非類固醇新藥於酒糟治療的應用

◎新北市立土城醫院皮膚科暨醫學美容中心主治醫師 江品萱



現職 林口 / 桃園長庚皮膚部主治醫師
桃園長庚醫學美容中心主治醫師



專長 酒糟與青春痘、乾癬、異位性皮膚炎、皮膚腫瘤手術切除、醫學美容

一位 30 幾歲年輕女性，長期遭受臉部泛紅、丘疹膿皰困擾，皮膚狀況常在換季、壓力大、或接觸熱及辛辣食物後惡化，嚴重造成生活及工作上之困擾。曾經接受過局部抗生

素及抗發炎藥膏、口服抗生素 Doxycycline 治療，病情仍反覆，後又在低劑量口服 A 酸合併局部 Metronidazole 藥膏治療數週後，疾病復發，顯微鏡鏡檢顯示蠕型蟎蟲過度增生，與患者討論後改用自費外用 Ivermectin 藥膏 (topical 1% Ivermectin cream) 合併口服抗生素 Doxycycline 兩週後，丘疹膿皰已有顯著改善。

「酒糟性皮膚炎」是一個慢性發炎性臉部皮膚疾病，好發於 30 歲以上族群，這個惱人的疾病卻有一個浪漫的別稱—「玫瑰斑」，顧名思義患者雙頰可能會呈現玫瑰花瓣般泛紅。酒糟性皮膚炎的病因非常複雜，簡單來說，便是外在環境刺激加上內在基因影響造成了神經血管失調及免疫失衡，進而導致皮膚發炎。

青春痘跟酒糟的差異比較

	青春痘	酒糟
		
好發年齡	7-12歲開始	多數於30歲之後
好發位置	整臉、胸背	中臉(臉頰/鼻/下巴)
特色	粉刺	持續性泛紅
相關菌叢/微生物	痤瘡桿菌	蠕型蹣蟲

江品萱醫師製

其臨床症狀包含：(1) 血管失調造成持續或暫時性泛紅、血管擴張；(2) 皮膚發炎造成紅腫、丘疹及膿胞；(3) 神經學症狀如搔癢、刺熱感；(4) 眼睛症狀；(5) 發炎纖維化及皮脂腺肥大變化，呈現橘皮樣的酒糟鼻瘤。

環境惡化因子包含：紫外線、熱、辛辣食物刺激、飲酒等。此外，就像腸胃道有益生菌一樣，我們皮膚也並非處於無菌狀態，而是有相當豐富的微生物，偕同皮膚的免疫細胞，共同維持正常皮膚生理功能，對抗外來致病菌。如果說皮膚是一座堅固的城堡，提供保護與支持，那皮膚外的常在微生物叢就如同守

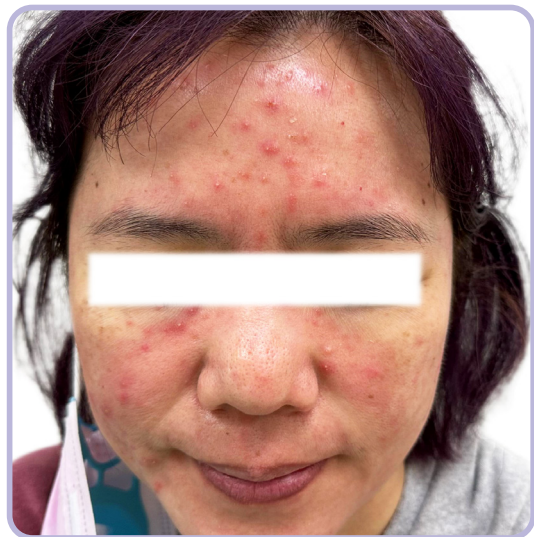
門犬，共同抵禦外侮。若常在微生物叢失衡，某種微生物勢力過強，便可能造反作亂，進而引發皮膚疾病。Forton F 等學者研究發現在某些酒糟性皮膚炎的患者，特別是臨床以丘疹膿胞表現者，皮膚常在微生物叢之一的蠕型蹣蟲密度可能比正常人高出 5 至 6 倍。

酒糟性皮膚炎的治療根據臨床症狀及病因，有相對應的口服或局部藥物。因發現毛囊蟲過度增生可能為酒糟重要的致病機轉之一，便有了局部小分子藥物 Ivermectin 藥膏，美國 FDA 於 2014 年 12 月批准，而台灣 TFDA 亦於 2017 年核發許可證。

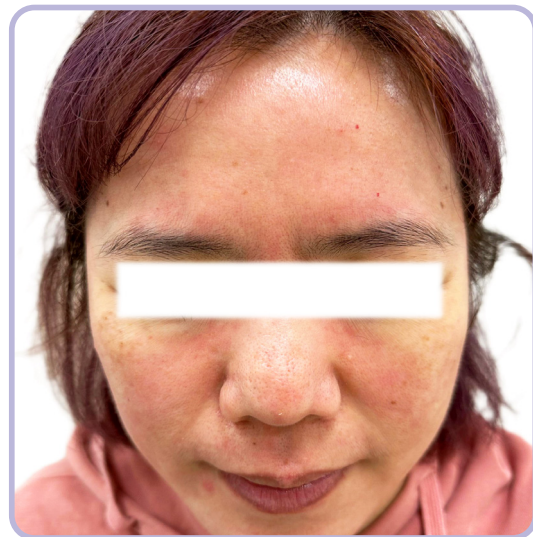
Ivermectin 被拿來當人類及動物的抗寄生蟲藥物已超過 20 年，它可以抑制寄生蟲的肌肉神經作用，而達到殺死寄生蟲作用。近年來研究發現 Ivermectin 除了有抗寄生蟲、減少毛囊蟲效果外，亦有抗發炎之作用，可以減少 T 細胞誘發之皮膚發炎反應，降低許多發炎因子的分泌。臨床上，對於酒糟之膿皰丘疹效果較局部 Metronidazole 藥膏為佳。另有近期美國皮膚科期刊研究發現，在嚴重之酒糟患者，同時併用口服 Doxycycline 及局部 Ivermectin 藥膏相較於單獨使用局部 Ivermectin 藥膏可達較快且較好之療效。藥物之安全性也已

有相關研究證實。而膿皰丘疹改善後，針對殘餘泛紅處理，可合併血管收縮藥物、脈衝光或染料雷射等治療。

近年來，因為新冠疫情肆虐，配戴口罩時間增加，其造成的悶熱、摩擦及壓迫可能會惡化或誘發酒糟性皮膚炎。需正確的清潔皮膚、適度拿下口罩讓肌膚休息、加強保濕維持皮膚屏障的完整。另外，雖然 Ivermectin 藥膏對於酒糟性皮膚炎效果不錯，但酒糟病因繁複，治療又需階段性調整，並非所有患者皆適合，建議應尋求專業的皮膚科醫師診治，方能對症下藥，以達早日康復。📞



▲ 低劑量口服 A 酸合併 Metronidazole 藥膏下仍產生嚴重之泛紅及丘疹膿皰



▲ 局部 Ivermectin 乳膏合併口服抗生素 Doxycycline 治療兩週後