

腳趾甲增厚、腳底脫屑好困擾～ 我得了灰指甲 / 香港腳嗎？

◎林口長庚皮膚部主治醫師 傅筠



專長 足癬、甲癬、體癬、青春痘、濕疹、疣、落髮、甲溝炎、帶狀泡疹、傷口處理、皮膚外科手術

「50 歲的王先生有腳底脫屑的問題很久了，有時候會合併搔癢、長水泡等問題，去藥局買抗黴菌藥膏擦了很久，但病況仍然時好時壞，只要遇到潮濕悶熱的季節時，脫屑發癢的狀況又會復發甚至更惡化，令王先生覺得十分困擾。而 30 歲的上班族陳小姐有腳趾甲增厚及變色的問題好幾個月了，不但夏天不好意思穿上美美的露趾涼鞋，每當遇到脫下鞋子的場合都覺得害羞，只好塗上厚厚指甲油掩飾變色的指甲，心中

暗自羨慕別人有健康平滑的腳指甲。」

台灣位處亞熱帶，氣候又濕又熱，適合各種黴菌生長，如果黴菌侵犯皮膚，就會造成表皮感染。香港腳及灰指甲是「足癬」與「甲癬」的俗稱，是皮癬菌（dermatophytes）造成的感染性疾病。皮癬菌指的是會感染皮膚及其周邊部位的黴菌，如感染身體稱為「體癬」、感染胯下稱為「股癬」，而感染頭皮就稱為「頭癬」。香港腳通常會發生在成人以及青少年，其中以中壯年男性的盛行率最高，小朋友則較少罹患香港腳。香港腳的臨床表現多樣，通常出現腳趾間糜爛、腳底脫屑、紅腫或長水泡的症狀，有些甚至會出現難聞的異味，造成社交的障礙，值得一提的是，很多民眾會認為香港腳一定會癢，不癢的脫屑病灶一定不是香港腳，但其實香港腳也可能不痛不癢，民眾的錯誤觀念往往造成延誤治療，更甚者黴菌由足部擴散出去，影響到胯下或手部等部位，嚴重影響生活品質。此外，由上述可知，若病人出現灰指甲、胯下或手部的

黴菌感染，都要檢查是否合併香港腳。另一方面，香港腳有時會合併灰指甲，灰指甲的表現不一定是「灰色」的，可能呈現黃色、綠色、混濁、增厚或是脆弱易碎，嚴重的會出現指甲變形、甲床分離等表現，影響外觀及社交。

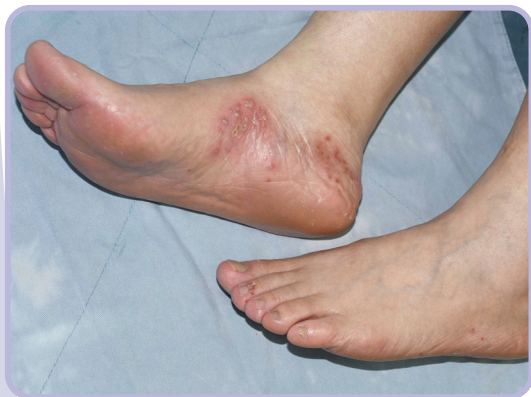要如何診斷香港腳及灰指甲呢？首先要透過皮膚科醫師的臨床診斷，再取皮屑 / 指甲的檢體滴上氫氧化鉀溶液（KOH）在顯微鏡下觀察，及將皮屑 / 指甲做黴菌培養或病理化驗，若臨床高度懷疑，但檢查呈現陰性的話可能是偽陰性，需要重複化驗檢查。

很多人認為：既然香港腳 / 灰指甲沒有不適症狀，頂多就是外觀的問題，一定要治療嗎？其實這些看似無傷大雅的小病長久下來會導致皮膚屏障的脆弱，使得細菌等微生物更加容易入侵，造成蜂窩性組織炎或是系統性黴菌感染，影響人體健康甚鉅，萬不可掉以輕心。香港腳的治療仰賴皮膚科醫師的診斷，切勿聽信偏方，購買來路不明的藥膏藥水，長久下來不僅症狀沒有緩解，

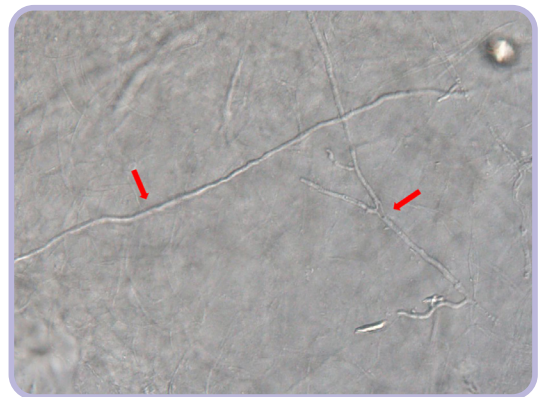
更可能會增加接觸性皮膚炎的機會，得不償失。

香港腳的治療大多以外用抗黴菌藥治療 2 週以上的時間，初期不可因為覺得症狀改善就擅自停藥，可能會造成香港腳復發，也要避免擦含有類固醇的藥膏以免惡化香港腳，此外建議保持足部通風乾爽，若因洗澡弄濕足部後，需用吹風機以涼風將指縫吹乾。而灰指甲的治療則是因為甲片很厚，外用藥物不易到達，因此常需要搭配磨甲使甲片變薄與口服藥物治療，灰指甲的治療期很長（腳趾甲治療時間約為 12 週），且需規律追蹤肝功能，患者需要耐心配合。

預防勝於治療，香港腳很容易透過接觸傳染，若不治療好可能會交互感染，造成全家都「中鏢」，建議患者的襪子、拖鞋等不要與家人共用，也盡量不要一起清洗。最後提醒民眾若發現腳底或腳指甲出現病灶，請尋求皮膚專科醫師診治，才能早期診斷，正確治療，減低黴菌擴散及造成未來併發症的風險。🔗



▲ 足癬（香港腳）



● 顯微鏡下看皮屑中的黴菌菌絲