

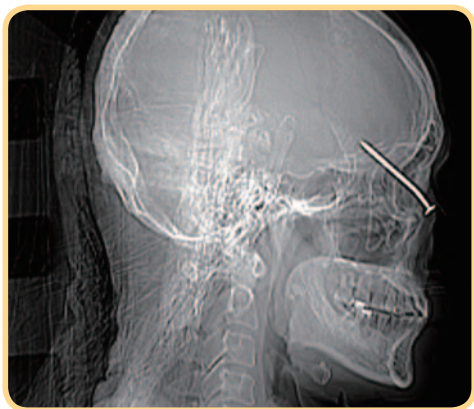
# 工人遭鐵釘反彈刺入眼窩

## 嘉義長庚跨專科團隊搶救病人

◎嘉義長庚眼科主治醫師 陳慶隆



**日** 前一名年近 50 歲工人在操作釘槍時，不幸被長約 5 公分的鐵釘反彈插入右眼，緊急送往嘉義長庚，抵達急診時意識清楚，於右眼窩上就插著一根釘子，初步評估視力無明顯受損。然而電腦斷層檢查意外發現，鐵釘的尖端穿過顱底，沒入右側大腦額葉，而眼球因穿刺傷產生視網膜震盪及視網膜剝離。經與腦神經外科林修竹醫師討論後，以內視鏡先將鐵釘移除腦部，再用人工硬腦膜修補破洞，緊接著進行玻璃體切除併視網膜修復手術，術後住院接受預防性抗生素治療，成功恢復工人的視力，亦無神經後遺症。



操作釘槍時不幸被長約 5 公分的鐵釘反彈插入右眼的工人，跨專科醫師合作成功取出鐵釘，並未影響視力及腦功能

**學歷** 高雄醫學大學學士後醫學系  
美國哈佛醫學院進修  
美國紐約哥倫比亞大學博士後研究員

**專長** 視網膜相關疾病治療

眼球外傷相當常見，包括一般撞擊後的鈍挫傷、尖銳物造成的穿刺傷、眼球破裂及眼內異物等，這些都會造成發炎感染、眼內出血、視網膜剝離及視力受損。因此取出異物加上手術修補是預防感染的重要原則。視力的恢復程度則依受傷程度不同，而有不同的預後，其中眼球破裂、眼內感染、視網膜剝離、視神經受損等都是嚴重的徵兆。此案因鐵釘反彈射入眼窩再深入腦部的例子相當罕見，所幸患者未刺穿腦部血管造成大出血，如此傷者會陷入昏迷，也會增加手術的複雜度。

民眾在從事高風險工作或活動時，務必要確實做好保護措施如：護目鏡、面罩、頭盔等，若不幸被異物扎進眼窩或眼球，千萬不要自行拔除，因為在沒有萬全準備下倉促移除異物，容易造成大出血以及周圍組織的傷害。☺